


کد کنترل

410

F



410F

آزمون (نیمه متمرکز) ورود به دوره های دکتری - سال ۱۴۰۲

دفترچه شماره (۱)

صبح پنجشنبه

۱۴۰۱/۱۲/۱۱



جمهوری اسلامی ایران
وزارت علوم، تحقیقات و فناوری
سازمان سنجش آموزش کشور

«اگر دانشگاه اصلاح شود مملکت اصلاح می شود.»

امام خمینی (ره)

بیماری های داخلی دام های کوچک (کد ۲۷۰۳)

زمان پاسخ گویی: ۱۰۵ دقیقه

تعداد سؤال: ۷۵

عنوان مواد امتحانی، تعداد و شماره سؤالات

ردیف	مواد امتحانی	تعداد سؤال	از شماره	تا شماره
۱	مجموعه دروس تخصصی: - بیماری های داخلی دام های کوچک - اصول معاينه دام - رادیولوژی دامپزشکی - کلینیکال پاتولوژی	۷۵	۱	۷۵

این آزمون نمره منفی دارد.

استفاده از ماشین حساب مجاز نیست.

حق چاپ، تکثیر و انتشار سؤالات به هر روش (الکترونیکی و...) پس از برگزاری آزمون، برای تمامی اشخاص حقیقی و حقوقی تنها با مجوز این سازمان مجاز می باشد و با متخلفین برابر مقررات رفتار می شود.

* داوطلب گرامی، عدم درج مشخصات و امضا در مندرجات جدول زیر، به منزله عدم حضور شما در جلسه آزمون است.

اینجانب با شماره داوطلبی با آگاهی کامل، یکسان بودن شماره سندلی خود با شماره داوطلبی مندرج در بالای کارت ورود به جلسه، بالای پاسخنامه و دفترچه سؤالات، نوع و کد کنترل درج شده بر روی جلد دفترچه سؤالات و پایین پاسخنامه‌ام را تأیید می‌نمایم.

امضا:

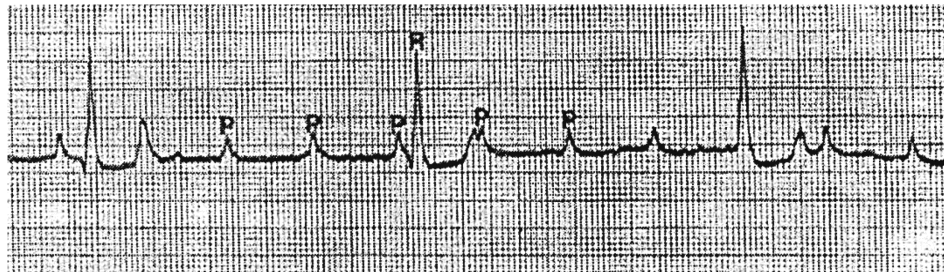
مجموعه دروس تخصصی (بیماری‌های داخلی دام‌های کوچک - اصول معاینه دام - رادیولوژی دامپزشکی - کلینیکال پاتولوژی):

- ۱- کدام مورد در خصوص Gastric Dilation and Volvulus، درست است؟
 - ۱) تونوسیتة عصب واگ کاهش پیدا می‌کند.
 - ۲) پیش‌بار کاهش و پس‌بار افزایش پیدا می‌کند.
 - ۳) تونوسیتة عصب واگ افزایش پیدا می‌کند.
 - ۴) پیش‌بار افزایش و پس‌بار کاهش پیدا می‌کند.
- ۲- میزان حجم پایان دیاستولی بطنی با چه عواملی تعیین می‌شود؟
 - ۱) با پیش‌بار و کامپلیانس بطنی
 - ۲) با پس‌بار و کامپلیانس بطنی
 - ۳) با پیش‌بار و پس‌بار
 - ۴) با پیش‌بار و برون‌ده قلبی
- ۳- علت تفاوت در دیپولاریزاسیون و ریپولاریزاسیون گره‌های پیش‌آهنگ با سلول‌های ساده میوکارد چیست؟
 - ۱) کانال آهسته کلسیمی در سلول ساده قلب وجود ندارد.
 - ۲) کانال‌های سریع سدیمی در سلول‌های ساده قلب وجود ندارد.
 - ۳) کانال‌های سریع سدیمی در گره‌های پیش‌آهنگ فعالیت اصلی را در دیپولاریزاسیون به عهده ندارند.
 - ۴) در سلول‌های ساده قلب عمل دیپولاریزاسیون و ریپولاریزاسیون فقط به‌عهده پمپ سدیم و پتاسیم است.
- ۴- کدام ویژگی در دندان‌های PLEURODONT در خزندگان دیده می‌شود؟
 - ۱) ریشه دندان‌ها کوتاه هستند.
 - ۲) در سطح زبانی (Lingual) فک قرار دارند.
 - ۳) به‌صورت عمیق در حفره استخوانی فک جای دارند.
 - ۴) در خزندگان بالغ بعد از افتادن، جایگزین نمی‌شوند.
- ۵- کدام مورد در خصوص دستگاه گوارش خرگوش، درست است؟
 - ۱) pH طبیعی محتویات معده خرگوش حدود ۵-۶ است.
 - ۲) معده خرگوش دو قسمتی است و فقط بخش دوم آن دارای غدد ترشحی است.
 - ۳) معده و روده باریک جمعاً حدود ۶۰٪ از محتویات دستگاه گوارش را در خود جای می‌دهند.
 - ۴) بخش Sacculus Rotundus و Vermiform Appendix دارای ساختارهای لمفوئیدی هستند.
- ۶- کدام مورد در رابطه با کمبود ویتامین A در خزندگان، نادرست است؟
 - ۱) تزریق ویتامین A برای درمان باید با احتیاط کامل انجام شود.
 - ۲) عوارض تنفسی از موارد متداول قابل مشاهده در این بیماری است.
 - ۳) کمبود ویتامین A از بیماری‌های متداول لاک‌پشتان خشکی‌زی (Tortoises) است.
 - ۴) کمبود ویتامین A سبب بروز متابلازی در سلول‌های سنگفرشی مجاری مختلف بدن می‌شود.

- ۷- کدام یک از علائم، در ابتلا به کیست‌های تخمدانی در خوکچه ماده مشاهده می‌شود؟
- ۱) بروز رفتارهای فحلی به دفعات زیاد و انجام پرش روی سایر خوکچه‌ها
 - ۲) ریزش مو به صورت قرینه در ناحیه شکم و اطراف منفذ تناسلی
 - ۳) وجود ترشحات و پوسته‌های ضخیم اطراف منفذ تناسلی
 - ۴) جفت‌گیری و آبستنی‌های مکرر
- ۸- کدام مورد در خصوص عارضه هیپرپلازی کیستیک اندومتر - پیومترا در سگ، نادرست است؟
- ۱) اکثرأ معتقدند که بروز این عارضه ارتباطی با تعداد شکم‌زایش ندارد.
 - ۲) تجویز هورمون استروژن می‌تواند بروز عارضه را تسریع و تقویت کند.
 - ۳) درمان با پروستاگلندین F2alfa به همراه آگلپریستون ممکن است در درمان عارضه موفق باشد.
 - ۴) یکی از دلایل ایجاد عارضه، غلظت‌های بالاتر پروژسترون سگ‌های مبتلا در قیاس با سگ‌های سالم در فاز دای استروس است.
- ۹- داروی با مکانیسم در پیشگیری از آبستنی در جفت‌گیری ناخواسته سگ به کار می‌رود.
- ۱) Regumate - آگونیسست گیرنده‌های استروژن
 - ۲) Regumate - آنتاگونیسست گیرنده‌های پروژسترون
 - ۳) Aglepristone - آنتاگونیسست گیرنده‌های پروژسترون
 - ۴) Aglepristone - آگونیسست گیرنده‌های استروژن
- ۱۰- کدام یک از گزینه‌ها، نادرست است؟
- ۱) کابریگولین برای ایجاد فحلی در گربه هم مؤثر است.
 - ۲) پرولاکتین مهم‌ترین عامل لوتئوتروپیک در سگ است.
 - ۳) در عمل می‌توان ترکیب پروستاگلندین F2alfa با کابریگولین را برای خاتمه آبستنی سگ به کار گرفت.
 - ۴) با تزریق روزانه (حداقل ۵ روز) پروستاگلندین F2alfa، اجسام زرد از روز ۵ آبستنی سگ به راحتی لیز می‌شوند.
- ۱۱- تجویز هورمون در درمان عارضه **Poor Libido** در سگ نر به کار گرفته می‌شود.
- ۱) آندروژن‌ها - بون ساپرس FSH
 - ۲) hCG - بدون تأثیر منفی روی منی
 - ۳) آندروژن‌ها - بدون تأثیر منفی روی منی
 - ۴) hCG - با تأثیر منفی کم، روی منی
- ۱۲- پلاک‌های ائوزینوفیلیک در گربه در کدام ناحیه پوست بیشتر قابل مشاهده است؟
- ۱) لاله گوش
 - ۲) بینی
 - ۳) سر
 - ۴) شکم
- ۱۳- در کدام یک از موارد زیر احتمال وقوع زردی بالینی بیشتر خواهد بود؟
- ۱) Zone 2 بیشتر مبتلا شده باشد.
 - ۲) عوارض به شکل اولیه Periportal باشند.
 - ۳) Zone 3 بیشتر مبتلا شده باشد.
 - ۴) عوارض در نواحی Centrilobular باشند.
- ۱۴- در خصوص آلکالاین فسفاتاز در گربه‌ها کدام گزینه، درست است؟
- ۱) افزایش آن در گربه‌ها معمولاً نشان‌دهنده منشأ استخوانی است.
 - ۲) افزایش این آنزیم در گربه‌ها معمولاً نشان‌دهنده مشکلات ادراری تحتانی و FIC است.
 - ۳) با توجه به نیمه‌عمر طولانی‌تر این آنزیم در گربه‌ها در تشخیص عوارض کبدی در این حیوانات از حساسیت زیادی برخوردار نیست.
 - ۴) در گربه‌ها ایزوآنزیم ناشی از تجویز استروئید وجود ندارد و به همین دلیل تجویز کورتون میزان این آنزیم در گربه‌ها را افزایش نمی‌دهد.

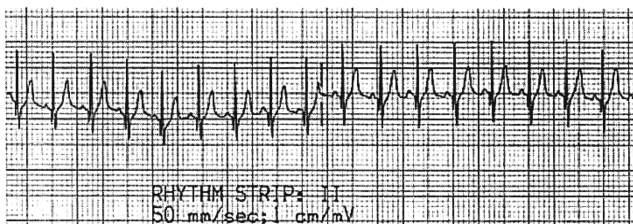
- ۱۵- کدام داروی ضداسفراغ در دام‌های کوچک از تأثیر بیشتری برخوردار است؟
(۱) Metoclopramide (۲) Aminopentamide
(۳) Maropitant (۴) Ondansetron
- ۱۶- کدام یک از ترکیبات دارویی به منظور ایجاد اثر پروکینتیک دستگاه گوارش تجویز می‌شود؟
(۱) Nizatidine (۲) Misoprostol
(۳) Cyclosporine (۴) Pyridostigmine
- ۱۷- کدام مورد در خصوص **Gastric Dilation and Volvulus (GDV)** درست است؟
(۱) محل ورود سوزن از طرف چپ و در مجاورت آخرین دنده است.
(۲) تروکار معده تنها در حیواناتی که دچار اتساع شدید بدون پیچ‌خوردگی باشند، توصیه شده است.
(۳) برای تروکار ناحیه شکم به دلیل احتمال سوراخ‌شدن معده لازم است ابتدا گاز داخل معده با لوله دهانی خارج شود.
(۴) پس از ایجاد یک بی‌حسی موضعی، سوزن از محل آخرین دنده در طرف راست و با زاویه ۴۵ درجه از پوست عبور داده می‌شود.
- ۱۸- در خصوص پیشگیری از عود مجدد سنگ‌های اگزالاتی کدام گزینه، درست‌تر است؟
(۱) در غذای این حیوانات میزان سیترات باید به حداقل کاهش داده شود.
(۲) به‌منظور ایجاد دیورز در حیوانات مبتلا از فروزماید خوراکی استفاده می‌شود.
(۳) تجویز هیدروکلرتیازید به دلیل کاهش دفع ادراری کلسیم می‌تواند مفید باشد.
(۴) در جیره این حیوانات فسفر نباید وجود داشته باشد یا باید مقدار آن به حداقل برسد.
- ۱۹- کدام آنتی‌بیوتیک در پروستاتیت حاد باکتریایی می‌تواند تأثیر بهتری داشته باشد؟
(۱) نیتروفورازون (۲) آموکسی‌سیلین
(۳) تتراسیکلین (۴) کلرامفنیکل
- ۲۰- کدام یک از تغییرات الکتروکاردیوگرافی زیر نشان‌دهنده **Acute Kidney Injury (AKI)** است؟
(۱) Sinus tachycardia (۲) Atrial standstill
(۳) Tall QRS Complex (۴) P-R interval shortening
- ۲۱- در کدام یک از موارد ایجادکننده **Acute Kidney Injury (AKI)** میزان تولید ادرار تغییر پیدا نمی‌کند؟
(۱) مسمومیت با آمفوتریسین بی (۲) مسمومیت با گیاه لیلیوم در گربه
(۳) مسمومیت با اتیلن گلیکول در سگ (۴) نفروتوکسیسیتی ناشی از آمینو گلیکوزیدها
- ۲۲- در کدام یک از عوارض، کمپلکس‌های ایمنی در ایجاد پروتئینوری گلوبروولی نقش ندارد؟
(۱) Minimal Change nephropathy
(۲) گلوبروولونفریت Membranoproliferative
(۳) مواردی که باعث افزایش ضخامت غشای پایه گلوبروولی شوند.
(۴) در مواردی که در الگوی ایمونوفلورسانس حالت کنگره‌ای وجود داشته باشد.
- ۲۳- در بیماری **PDA** سوفلی که معمولاً می‌شنویم، چیست؟
(۱) سوفل سیستولیک (۲) سوفل ماشینری
(۳) سوفل دیاستولیک (۴) سوفل پان سیستولیک

۲۴- تشخیص شما از الکتروکاردیوگرام زیر چیست؟



- (۱) بلوک درجه ۱ دهلیزی بطنی
(۲) بلوک درجه ۲ موبیتز تیپ A
(۳) بلوک درجه ۳ دهلیزی بطنی
(۴) بلوک درجه ۲ موبیتز تیپ B

۲۵- در نوار الکتروکاردیوگرام مقابل کدام آریتمی وجود دارد؟

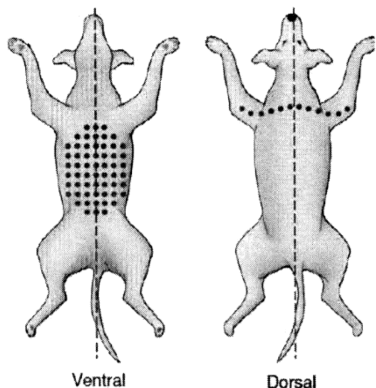


- (۱) فلوتر دهلیزی
(۲) تکیکاردی دهلیزی
(۳) Right Bundle Branch Block
(۴) Left Bundle Branch Block

۲۶- کدام مورد در خصوص بیماری عفونی دیستمپر سگ، درست است؟

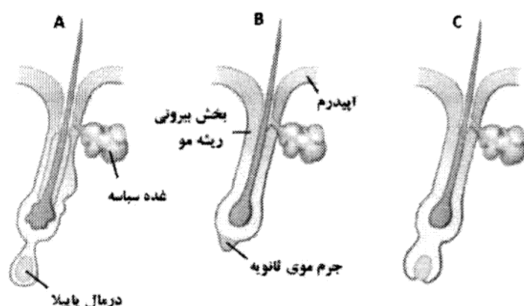
- (۱) نشانه‌های عصبی به‌طور حتم برگشت‌ناپذیر و پیشرونده‌اند.
(۲) ممکن است در دیستمپر سیستمیک غیرعصبی، بهبودی خودبه‌خودی دیده شود.
(۳) گنجیدگی‌های داخل سیتوپلاسمی به تعداد زیاد در یاخته‌های خونی یافت می‌شوند.
(۴) در هیچ‌کدام از اشکال آن، درمان فایده ندارد و سبب کاهش مرگ و میر نخواهد شد.

۲۷- شکل زیر (الگوی پراکندگی جراحات جلدی) مربوط به یک قلاده سگ است. محتمل‌ترین تشخیص شما کدام است؟



- (۱) ازدیاد حساسیت ناشی از گزش کک
(۲) درماتوفیتوز منتشر
(۳) کم‌کاری تیروئید
(۴) آلرژی تماسی

۲۸- با توجه به شکل زیر (چرخه رشد موی سگ)،



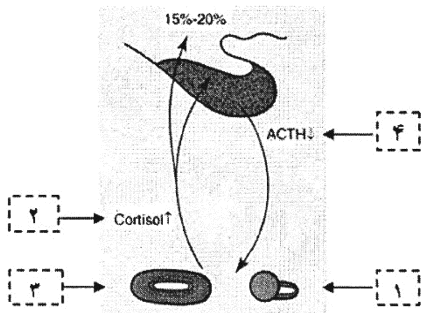
- (۱) A نشان‌دهنده مرحله تلوزن است.
(۲) C مرحله کاتازن یا رگرسیون مو است.
(۳) ساختارهای زیر اپیدرم در مرحله C پدید می‌آیند.
(۴) درماتوفیت‌ها در مرحله A بیشترین نفوذ و رشد را دارند.

- ۲۹- یک قلاده سگ تریر پس از جراحی عقیم‌سازی، به دلیل عوارض جراحی و داروهای به کار رفته پس از جراحی، دچار عارضه جلدی وسیع و عمیق «واسکولیت نکروزان» شده است. داروی پیشنهادی برای ترمیم عروقی و رفع واسکولیت در این بیمار کدام است؟
- (۱) پنتوکسی فیلین خوراکی
(۲) تتراسایکلین موضعی
(۳) سفتریاکسون وریدی
(۴) اریتروپویتین تزریق زیرجلدی
- ۳۰- چند مورد از موارد زیر در خصوص «درماتیت آتوپیک سگ‌ها»، درست است؟
- یک بیماری پوستی خارش دار با زمینه ژنتیکی است.
- دارای جراحات جلدی ماکولار و پاپولار است.
- دومین دلیل شایع ایجاد خارش در سگ‌هاست.
- به تجویز کورتون پاسخ مناسبی می‌دهد.
- (۱) ۱ (۲) ۲ (۳) ۳ (۴) ۴
- ۳۱- اگر نمره (شدت) خارش بیماری جلدی اسکیمی (مایت سارکوپتس) را در سگ‌ها، ۱۰ (یعنی بیشترین شدت خارش) در نظر بگیریم، به احتمال زیاد نمره بیماری جلدی ناشی از انگل صفر یا نزدیک به صفر است.
- (۱) کیله تیلا پارازیتووراکس
(۲) اوتودکتس ساینوتیس
(۳) کتنوسفالیدس فلیس
(۴) دمودکس کنیس
- ۳۲- کدام یک از داروها، برای درمان تاکیکاردی حمله‌ای بطنی به کار می‌رود؟
- (۱) لیدوکائین (۲) دیگوکسین (۳) پروپرانولول (۴) دیلتیازم
- ۳۳- کدام یک از علائم زیر وجود ضایعه تنه مغزی را از ضایعه پروزنسفالن در سگ تفریق می‌کند؟
- (۱) تأخیر در واکنش‌های وضعیتی
(۲) عدم پاسخ رفلکس پانیکولوس
(۳) کاهش هوشیاری
(۴) عدم تعادل
- ۳۴- در یک قلاده سگ که تصادف نموده و فلج می‌باشد، معاینه عصبی نشان می‌دهد که حیوان هوشیار بوده و رفلکس‌های اندام‌های حرکتی قدامی کاهش یافته و تون عضلات اندام‌های خلفی افزایش یافته است. محل ضایعه در کدام یک از نواحی است؟
- (۱) ناحیه C۱-C۵ (۲) ناحیه L۴-S۳ (۳) ناحیه C۶-T۲ (۴) ناحیه T۳-L۳
- ۳۵- در آماس باکتریایی مغز، کدام دارو تجویز می‌شود؟
- (۱) اریترومایسین (۲) سفتریاکسون (۳) سفالکسین (۴) پنی‌سیلین جی
- ۳۶- کدام مورد معمولاً از علائم آسیب ناحیه C۱-C۵ نخاع نیست؟
- (۱) افزایش تون عضلات پاها
(۲) افزایش تون عضلات دست‌ها
(۳) تسریع در واکنش‌های وضعیتی دست‌ها
(۴) افزایش رفلکس جمع‌کننده دست‌ها
- ۳۷- کدام مورد در خصوص «صرع»، درست است؟
- (۱) در مرحله Prodrôme می‌توان با تجویز دیازپام جلو تشنج را گرفت.
(۲) در مرحله Aura می‌توان با تجویز دیازپام جلو تشنج را گرفت.
(۳) در مرحله اصلی صرع به علت درد شدید، حیوان ناله می‌کند.
(۴) مرحله اصلی Ictal Phase معمولاً ۱-۲ روز طول می‌کشد.

- ۳۸- چند مورد در تکمیل عبارت زیر، نادرست است؟
 «برای اینکه گربه در اثر آلودگی با «مایکوپلاسما هموفلیس» دچار بیماری شود، به‌طور حتم لازم است»
 - دچار ضعف ایمنی باشد.
 - اسپلنکتومی شده باشد.
 - دچار یرقان شده باشد.
 - دچار کم‌خونی شده باشد.
- ۳۹- کدام یک، جزو پاتوفیزیولوژی Pulmonary Edema به حساب نمی‌آید؟
 (۱) کاهش فشار انکوئیک (۲) کاهش نفوذپذیری عروق ریوی
 (۳) اختلال در درناژ سیستم لنفاوی ریوی (۴) افزایش فشار هیدرواستاتیک عروق ریوی
- ۴۰- در روند درمان Bacterial Pneumonia کدام مورد، درست است؟
 (۱) استفاده از آنتی‌بیوتیک به‌صورت استنشاقی و روزانه جایگزین خوبی برای مصرف سیستمیک آنتی‌بیوتیک است.
 (۲) استفاده از AcetyL Cysteine استنشاقی به کمک دستگاه نوبلایزر به‌عنوان یک داروی موکولیتیک پیشنهاد می‌شود.
 (۳) طول دوره مصرف آنتی‌بیوتیک در ذات‌الریه باکتریایی باید حداقل یک ماه بعد از برطرف شدن علائم کامل ذات‌الریه در عکس رادیولوژی قفسه سینه باشد.
 (۴) با توجه به عدم یکپارچگی Blood – Bronchus Barrier ناشی از التهاب، استفاده از آنتی‌بیوتیک‌های بتالاکتام در درمان ذات‌الریه باکتریایی پیشنهاد می‌شود.
- ۴۱- سنجش کدام بیومارکر خونی، توانایی کمک در تشخیص سندرم Pulmonary Hypertension را دارد؟
 (۱) Tumor Necrosis Factor (TNF) (۲) Interlukin 1, 6
 (۳) NT-Pro BNP (۴) Nitric Oxide
- ۴۲- عارضه Aspiration Pneumonitis and Pneumonia، به‌دنبال کدام یک از بیماری‌ها رخ نمی‌دهد؟
 (۱) Epileptic Seizures (۲) Myasthenia Gravis
 (۳) Cranial Nerve V Deficits (۴) Pulmonary Hypertension
- ۴۳- کدام مورد از علائم Feline Status Asthmaticus، نیست؟
 (۱) $Spo_2 < 91$ (۲) $Spo_2 > 95$
 (۳) Restlessness (۴) Open Mouth Breathing
- ۴۴- نتایج تست کمک تشخیصی Pulse Oximetry در کدام مورد خطا ندارد؟
 (۱) Hypothermia (۲) Severe Anemia
 (۳) Mitral Valve Degeneration (۴) Severe Skin Pigmentation and Melanosis
- ۴۵- در نمونه سیتولوژی از سطح قرنیه و ملتحمه یک گربه ضایعاتی چون تعداد بالای آنوزینوفیل و ماست سل، تعداد متوسط نوتروفیل و بروز هایپر پلازی در سلول‌های اپیتلیال قرنیه گزارش شده است. با توجه به نتیجه آزمون تشخیص کدام بیماری محتمل تر است؟
 (۱) Feline Eosiniphilic Keratoconjunctivitis (۲) Mycobacterial Keratitis
 (۳) Florida Keratopathy (۴) Herpetic Keratitis

- ۴۶- کدام گزینه تفسیر پاتوفیزیولوژی **Normal Tension Glaucoma** است؟
- (۱) نکرور فشاری RGC ناشی از انتقال فشار مایع زلالیه به زجاجیه و Choroid Vessels
 (۲) مسمومیت RGC ناشی از افزایش غلظت اسپاراتات، گلوتامات و کاهش یون سدیم در زلالیه
 (۳) مسمومیت RGC ناشی از افزایش غلظت اسپاراتات، کاهش گلوتامات و افزایش یون سدیم در زجاجیه
 (۴) مسمومیت RGC ناشی از افزایش غلظت اسپاراتات، گلوتامات و افزایش یون کلسیم در زجاجیه و کاهش خون‌رسانی در انتهای Optic Disc
- ۴۷- کدامیک از داروها، از طریق کاهش انقباض سلولی و کاهش فیبروز سلولی در ناحیه **Meshwork Trabecular** عمل می‌کند؟
- (۱) Nifedipine (۲) Netardusil
 (۳) Latanoprost (۴) Latanoprostone bound
- ۴۸- رخداد بیماری **Central Retinal Degeneration (FCRD)** در گربه‌ها ناشی از کدام مورد است؟
- (۱) استفاده از غذای آماده مخصوص سگ‌ها برای گربه
 (۲) مصرف بیش از حد جگر و قلب در غذای گربه
 (۳) استفاده مداوم از داروی ایورمکتین در گربه‌ها
 (۴) استفاده زیاد از شیر فاقد لاکتوز در گربه
- ۴۹- شایع‌ترین یافته چشمی در سندرم **Systemic Hypertension** در سگ‌ها و گربه‌ها کدام است؟
- (۱) Retinal and Vitreal Hemorrhage (۲) Hypopion در اتاقک خلفی
 (۳) Lipid Keratopathy (۴) Corneal Edema
- ۵۰- کدام گزینه در مورد «کاتاراکت دیابتیک»، درست است؟
- (۱) استفاده از انسولین می‌تواند کاتاراکت دیابتیک را کاملاً درمان کند.
 (۲) در کاتاراکت دیابتیک پدیده‌هایی چون Phacolytic uveitis و Phacoclastic uveitis احتمال بروز دارند.
 (۳) درمان بیماران با داروهای آنتی‌اکسیدان و مهارکننده‌ی دوز ردوکتاز باعث برطرف شدن علائم کاتاراکت دیابتیک می‌شود.
 (۴) در کاتاراکت دیابتیک غلظت بالای گلوکوز ۶ فسفات باعث افزایش فعالیت آنزیم هگزوکیناز و افزایش تولید لاکتات در لنز می‌شود.
- ۵۱- چند مورد جمله زیر را به درستی تکمیل می‌کند؟
- «در تشخیص بیماری پرکاری آدرنال (هیپرکورتیزولی) سگ، آزمایش اندازه‌گیری نسبت کورتیزول به کراتینین ادرار»
- بر روی نمونه ادرار صبحگاهی انجام می‌شود.
 - تحت تأثیر غلظت ادرار نیست.
 - با نتیجه کمتر از ۱۰ مؤید هیپرکورتیزولی است.
 - حساسیت بالای ویژگی کمی دارد.
- (۱) ۱ (۲) ۲ (۳) ۳ (۴) ۴
- ۵۲- کدام مورد در خصوص گربه مبتلا به دیابت ملیتوس، درست است؟
- (۱) دیابت ملیتوس نوع ۱ شایع‌تر از دیابت ملیتوس نوع ۲ است.
 (۲) تجویز انسولین میان‌مدت اثر مانند انسولین لنته، اثر درمانی موفقی دارد.
 (۳) تجویز انسولین طولانی اثر مانند انسولین لانتوس، اثر درمانی موفقی ندارد.
 (۴) نمی‌توان برای درمان، از داروهای خوراکی کنترل‌کننده قندخون به‌تنهایی استفاده کرد.

- ۵۳- چند مورد زیر در خصوص CADv (آدنو ویروس سگ‌سانان)، درست است؟
 - واکسن‌های تزریقی دارای CADv-2، همزمان علیه CADv-1 نیز ایجاد ایمنی می‌کنند.
 - CADv-1 و CADv-2 هر دو می‌توانند سبب ادم قرنیه و یووئیت شوند.
 - راه انتقال CADv-1، تماس با بزاق، ادرار یا مدفوع حیوان آلوده است.
 - ممکن است CADv-1 و CADv-2، هر دو با هم، بافت پوششی تنفسی را آلوده کنند.
- (۱) ۴ (۲) ۳ (۳) ۲ (۴) ۱
- ۵۴- سگ مبتلا به کدام بیماری عفونی، به‌طور طبیعی به «آزمایش درد» پاسخ می‌دهد و معاینه‌کننده صدای احساس درد حیوان را می‌شنود ولی این پاسخ با «جمع کردن اندام در اثر درد» همراه نیست؟
- (۱) نئوسپوروز (۲) هاری (۳) بوتولیسم (۴) کزاز
- ۵۵- یک قلاده سگ نژاد جرمن شپرد سه ساله نر عقیم به‌دلیل خارش طولانی‌مدت و شدید (لیس‌زدن و گازگرفتن دست و پاها و خاراندن نواحی مختلف بدن) به بیمارستان آورده می‌شود. در معاینه نزدیک، علائم پوستی؛ پاپول، کراست، Salivary Staining، خراشیدگی و اریتم در نواحی لومبوساکرال، دم، زیر شکم و اطراف ناف، همچنین لیکنیفیکاسیون و هیپرپیگمانتاسیون دیده می‌شود. محتمل‌ترین تشخیص چیست؟
- (۱) دمودیکوز ناشی از دمودکس گاتوی (۲) اسکیدی ناشی از سارکوپتس اسکیدی
 (۳) درماتوفیتوز ناشی از میکروسپوروم کنیس (۴) درماتیت کک ناشی از کتتوسفالیدس فلیس
- ۵۶- در معاینه فیزیکی سگ بیمار، کدام نشانه‌ها در صدر نشانه‌های VL (لیشمانیوز احشایی) هستند؟
- (۱) لنفادنومگالی، ابتلای پوستی (۲) ابتلای پوستی، لاغری شدید
 (۳) لنفادنومگالی، لاغری شدید (۴) خون‌ریزی بینی، لاغری شدید
- ۵۷- شکل زیر (محور هیپوتالاموس - هیپوفیز - آدرنال) به سیر بیماری‌زایی هیپرآدرنوکورتیسیسم در حدود ۱۵ تا ۲۰ درصد از سگ‌ها اشاره دارد. در این شکل، کدام مورد در پاتوژنز این بیماری، نادرست است؟



- (۱) آتروفی آدرنال سمت چپ
 (۲) افزایش کورتیزول
 (۳) آدرنومگالی سمت راست
 (۴) کاهش ACTH

- ۵۸- مهم‌ترین دلیل «برادیکاردی» در سگ مبتلا به بیماری اندوکراین کم‌کاری آدرنال
 (۱) کاهش سدیم سرم است.
 (۲) دیورز اسموتیک است.
 (۳) افزایش پتاسیم سرم است.
 (۴) اسپهال و استفراغ است.
- ۵۹- کدام گزینه در مورد گربه مبتلا به اندوکراین هیپرسوما توتروپیسیم (FeHS)، نادرست است؟
 (۱) سی‌تی‌اسکن و ام‌آرای کنتراست می‌توانند در تشخیص، کمک‌کننده باشند.
 (۲) اجزای صورت عریض و بزرگ شده‌اند و فک پایین معمولاً بیرون‌زده و جلو آمده است.
 (۳) گربه مبتلا علائمی شبیه علائم دیابت شیرین دارد و پاسخ خوبی به تجویز انسولین می‌دهد.
 (۴) ممکن است گربه مبتلا دچار مشکلات حرکتی ناشی از درگیری مفاصل یا نوروپاتی دیابتی باشد.

- ۶۰- کدام مورد از علل شایع «هیپرکلسمی» در سگ‌ها نیست؟
(۱) تومور غدد کیسه‌های مقعدی
(۲) لنفوسارکوم
(۳) نارسایی کلیوی
(۴) پرکاری آدرنال
- ۶۱- در کدام مورد، سوفل‌های دیاستولیک ایجاد می‌شود؟
(۱) نارسایی دریچه سیگموئید
(۲) تنگی زیر دریچه آئورت
(۳) نارسایی دریچه میترال و ۳ لتی
(۴) Ventricular septal defect
- ۶۲- سوفل‌های دیاستولیک در کدام مورد شنیده می‌شود؟
(۱) بین تمام صداها قلب شنیده می‌شود.
(۲) بین صدای اول و دوم قلب شنیده می‌شود.
(۳) بین صدای دوم و اول قلب شنیده می‌شود.
(۴) بین صدای سوم و چهارم قلب شنیده می‌شود.
- ۶۳- بهبود منطقی در روند آناتومیکی کدام بیماری عصبی دیده می‌شود؟
(۱) جراحات عروقی
(۲) بیماری متابولیک
(۳) ضایعات گرانولوماتوز
(۴) بیماری التهابی کانونی
- ۶۴- لوجی در حیوانات کوچک معمولاً ناشی از آسیب به کدام زوج عصب است؟
(۱) هفتم
(۲) ششم
(۳) چهارم
(۴) سوم
- ۶۵- کدام مورد در خصوص «کاتترهای سوزن داخلی»، درست است؟
(۱) در صورت استفاده طولانی‌مدت، باید به‌صورت دوره‌ای با محلول حاوی هپارین شستشو شوند.
(۲) این کاتترها در مورد ورید و داج کمتر مورد استفاده قرار می‌گیرند.
(۳) از کار گذاشتن آنها در نزدیکی مفاصل باید اجتناب کرد.
(۴) همه موارد
- ۶۶- در تصاویر رادیوگرافی یک سگ، نشانه‌های زیر دیده می‌شود، تشخیص شما چیست؟
«ناحیه شکمی بزرگ و رادیوپاک‌تر از نرمال است. ارگان‌ها ناواضح بوده و رادیوگرافی به نظر Under-expose می‌رسد. اوبسیتة ستون مهره‌ها کاملاً طبیعی است.»
(۱) Pneumoperitoneum
(۲) Hepatomegaly
(۳) Obesity
(۴) Ascites
- ۶۷- در رادیوگرافی از قفسه سینه یک سگ، قسمتی از معده در کنار ناحیه خلفی مری قرار گرفته است، تشخیص شما چیست؟
(۱) Sliding hiatal hernia
(۲) Paraesophageal hernia
(۳) Diaphragmatic hernia
(۴) Peritoneopericardial hernia
- ۶۸- در رادیوگرافی شکمی - پشتی، در خصوص اندازه طبیعی کلیه در سگ کدام مورد، درست است؟
(۱) ۱/۵ برابر طول بدنه مهره پنجم کمری است.
(۲) ۲/۵ تا ۳/۵ برابر طول بدنه مهره دوم کمری است.
(۳) ۱/۵ تا ۲ برابر طول بدنه مهره هفتم کمری است.
(۴) ۲ تا ۳ برابر طول بدنه مهره اول کمری است.
- ۶۹- در رادیوگرافی پشتی شکمی از سر یک گربه، گاز درون مجرای خارجی گوش‌ها با اوبسیتة بافت نرم جایگزین شده است، تشخیص شما چیست؟
(۱) Otitis externa
(۲) Otitis media
(۳) Otitis interna
(۴) Otitis media and externa

- ۷۰- عارضه Meningomyelocele می‌تواند همراه با مشاهده کدام یک از نقایص مادرزادی در رادیوگرافی باشد؟
(۱) Spina bifida
(۲) Hemivertebra
(۳) Blocked vertebra
(۴) Butterfly vertebra
- ۷۱- کدام یک از موارد با پروتئینوزیا همراه نیست؟
(۱) تب
(۲) Amyloidosis
(۳) Multiple myeloma
(۴) Renal tubular acidosis (RTA)
- ۷۲- در کدام وضعیت، گلوکوزوری بدون هیپرگلیسمی محتمل است؟
(۱) پانکراتیت
(۲) تجویز جنتامایسین
(۳) Pheochromocytoma
(۴) Hyperadrenocorticism
- ۷۳- کدام وضعیت با هیپوکالمی مطلق همراه است؟
(۱) استفراغ
(۲) تجویز انسولین
(۳) اسیدوز توپول‌های دیستال
(۴) تجویز پروژسترون
- ۷۴- کدام یک از مشخصات زیر در مایع سینوویال، مربوط به آرتریت وابسته به ایمنی نیست؟
(۱) افزایش پروتئین
(۲) کاهش کیفیت لخته موسین
(۳) وجود نوتروفیل‌های غیردژنره
(۴) وجود نوتروفیل‌های دارای بقایای هسته فاگوسیت شده
- ۷۵- کدام یک از بدخیمی‌های خونی، سریع‌تر منجر به نارسایی مغز استخوان می‌شود؟
(۱) Burkitt lymphoma
(۲) Polycythemia vera
(۳) Acute lymphoblastic leukemia (ALL)
(۴) Acute panmyelosis with myelofibrosis

پی اچ دی تست؛ نخستین وب سایت تخصصی آزمون دکتری

صفحه ۱۲

(410F)

بیماری‌های داخلی دام‌های کوچک (کد ۲۷۰۳)
